

**नमुना २२७ ए ए फॉर्म**

पहल नियम २५३ (क), २५४ (क)(३), २५४ (क)(८), २५५(१)

**— मोटार वाहन अपघात संबंधीत अहवाल —**

- १) पोलिस अध्याये नाव :— वरोरा, जि. चंद्रपूर.
- २) अर क्र. व कालम :— ४८३/०२० कालम २७९, २८३, ३३८, ४२७  
भादवि सहकालम १०४/१७७ मोवावा
- ३) अपघाताची जागा, तारीख व वेळ :— नागपूर—चंद्रपूर हायवे रोड, मालू पेट्रोलपंप जवळ, वरोरा  
दिनांक ३०/०६/२०२० चे १८/०० वा. दरम्यान
- ४) मयत/जखमी अपघातग्रस्ताचे नाव :— १) विरेन्द्रप्रसाद गर्जन गौतम, वय ६२ वर्षे, राह.  
सहकार नगर, वरोरा (जखमी)  
२) सतीश नामदेव येडे, वय ४० वर्षे, राह. अभ्यंकर  
वार्ड, वरोरा (जखमी)  
३) नंदकिशोर विठ्ठल घोडमारे, वय ३८ वर्षे, राह.  
शिक्षक कॉलनी, वरोरा (जखमी)
- ५) ज्या रुग्णालयात मृतकाला किंवा जखमीला पाठवण्यात आले त्या रुग्णालयाचे नाव :— १) उपजिल्हा रुग्णालय वरोरा
- ६) संबंधीत वाहन/घातकाचे प्रकार :— १) अशोक लिफ्टेड कंपनीचे मिलर ट्रक क्र.  
एम.एच.—३२—ए.जे.—१९८३  
२) EICHER ट्रक क्र. एम.एच.—४९—८००२
- ७) वाहन चालकाचे पुर्ण नाव, वय व पत्ता :— १) अशोक लिफ्टेड कंपनीचे मिलर ट्रक क्र.  
एम.एच.—३२—ए.जे.—१९८३ चा चालक नामे  
राजेन्द्र बबनराव सराफ, वय ५५ वर्षे, राह. मु.पो.  
आमनेर, ता. चरुड, जि. अमरावती  
२) EICHER ट्रक क्र. एम.एच.—४९—८००२ चा  
चालक नामे शेषराव गणपत सोनवाणे, वय ३३  
वर्षे, राह. सातनवरी, पो. खाजारगांव, ता. जि.  
नागपूर
- ८) अपघाताच्या दिवशी वाहन चालकाचे नाव, पत्ता :— १) अशोक लिफ्टेड कंपनीचे मिलर ट्रक क्र.  
एम.एच.—३२—ए.जे.—१९८३ चे चालक  
ए. सी. शेख कॉन्वेक्टर, राह. पुष्पा जैव, सराफ लखन,  
वर्धा  
२) EICHER ट्रक क्र. एम.एच.—४९—८००२ चे  
चालक गविषा रेलख, पत्ता— वैशाळी वर, नागपूर
- ९) वाहनाचा विमा कंपनीचे नाव तारीख विभागीय कार्यालयाचा पत्ता :— १) अशोक लिफ्टेड कंपनीचे मिलर ट्रक क्र.  
एम.एच.—३२—ए.जे.—१९८३  
ICICI Lombard कंपनी, पत्ता— वीर सावरकर मार्ग,  
शिब्ली विनायक मंदीर येव येड जवळ, प्रभादेवी, मुंबई  
२) EICHER ट्रक क्र. एम.एच.—४९—८००२  
Go Digit General Insurance Ltd.  
Praveen Bhat,  
praveen.bhat@godigit.com

१०) विकाय पॉलिसी कनाक  
तारखे व दिव्याची कार्यावधी

१) अशोक रिजर्व्ह कॅम्पॉने निघर इक क.  
ए.ए.ए. - ३२ - सु.वे. - १९८३  
POLICY No. 3013/A/211536-445/00/3111  
कार्यावधी - दि. ०५/०८/२०२० चे मध्याये मसुदा  
दि. ०४/०८/२०२२ चे मध्याये मसुदा

२) EICHER इक क. ए.ए.ए. - ४२ - ८००२  
POLICY No. D113333333/11152121  
कार्यावधी दि. ०८/०५/२०२० चे १२/१४ वा. मसुदा  
दि. ०६/०५/२०२२ चे मध्याये मसुदा

११) कॅम्पॉने कार्यावधी आगळे निघर झालेले बाकी :- तर मुह्याची कॅम्पॉने कशी को, दिनांक ३०/०८/२०२०  
चे वेळ १८:०० वा. ते १८:३० वा. दर्यात नासु पॅन्डेलीये कॅम्पॉने कॅम्पॉने इकके रेडकर EICHER इक क. ए.ए.ए. - ४२ - ८००२  
चे कार्यावधी आगळे वाहन हायवे रेडकर धोकादायक स्थितीत कोयतेही पॅन्डेलीये न एरवाता एके कॅम्पॉने वेळो वेळो हेतो. तसेच  
अशोक रिजर्व्ह कॅम्पॉने निघर इक क. ए.ए.ए. - ३२ - सु.वे. - १९८३ चे कार्यावधी त्याचे ताब्याताए वाहन मध्याये कॅम्पॉने व  
निकायजोस्यो चालकुन आरकर इक एव नानकुन एडक दिव्यानुळे वहा दरेंकर वहा पिण्याच्या इस्माचे गॅमोरे कुळासताए व  
वहा वसो आगळे पॅन्डेलीये कुळासताए कार्यावधी दर्याचे चॅम्पॉने अडकारणात निघर झाल्याचे मध्याये मुह्या मॅट कॅम्पॉने  
तयसात वेतला.

स्थळ :- पेंटे वरेच, जि. चंद्रपूर.

दिनांक :- २४/०८/२०२२.

इश्वरी श्री. बेंगळी  
रॅगिस्टर्ड न.सि.सी.ए.  
रॅगिस्टर्ड वॅगिस्ट. रॅगिस्ट.



N.C.

I.L.F. (एकीकृत)

**FIRST INFORMATION REPORT**

(Under Section 154 Cr.P.C.)

प्रथम खबर अहवाल

(कलम 154 फौजदारी प्रक्रिया संहिता)

1. District (जिल्हा): वडपूर

P.S.(ठाणे): वारा

Year (वर्ष): 2020

FIR No. (प्रथम खबर क्र.): 0483

Date and Time of FIR (प्र. ख. दिनांक आणि वेळ): 30/06/2020 23:55

2. S.ec. (अ.क्र.) Acts (अधिनियम)

Sections (कलम)

1 भारतीय दंड संहिता 426

209

2 भारतीय दंड संहिता 426

203

3 भारतीय दंड संहिता 426

336

4 भारतीय दंड संहिता 426

420

5 मोटरवाहन अधिनियम, 1988

104

6 मोटरवाहन अधिनियम, 1988

177

3. (a) Occurrence of offence (गुन्ह्याची घटना):

1. Day (दिवस): मंगलवार

Date From (दिनांक पासून): 30/06/2020

Time Period (वेळ): पहर 6

Date To (दिनांक पर्यंत): 30/06/2020

(काळावधी):

Time From (वेळेपासून): 18:00 वजे

Time To (वेळेपर्यंत): 18:30 वजे

(b) information received at P.S. (माहिती मिळालेले पोलीस ठाणे):

Date (दिनांक): 30/06/2020

Time (वेळ): 23:00 वजे

(c) General Diary Reference (रोजनाम्या संदर्भ)

Entry No. (नोंद क्र.): 055

Date &amp; Time (दिनांक आणि वेळ): 30/06/2020 23:55 वजे

4. Type of information (माहितीचा प्रकार): लुटणी

5. Place of Occurrence (घटनास्थळ):

1. (a) Direction and distance from P.S. (पोलीस ठाण्यापासून दिशा व अंतर): दक्षिण, 2 किमी

Beat No. (बेट क्र.):

(b) Address (पत्ता): नागपुर चंद्रपुर हायवे रोड, मालु पेट्रोल पंप जवळ परोल, वसोरा, वसोरा

(c) In case, outside the limit of this Police Station, then (या पोलीस ठाण्याच्या हद्दीबाहेर जवळपास):

Name of P.S. (पोलीस ठाण्याचे नाव):

District(State) (जिल्हा(राज्य)):

सडवर मधु (ट्रोलोपंप मध्ये प्रवेश मार्गां हागत असलेल्या) चहा टपरी व पंचर दुरुस्ती दुकानात एका EICHER वाहन क्र. MH 49/8002 टीनाचे शडक झाले. सडवर विसत तसेच वाहनाची मागची बाजू चपकलेली दिसली. तसेच पेट्रोल पंपचे ग्राहक निघण्याचे गेट शंभोरीत हायवे रोडवर घडले. एक Ashok Leyland कंपनीची मिलर ट्रक क्र. MH 32/ Aj 1983 मध्यभागी तिरवास स्थितीत उभा दिला त्याची मागची बाजू चपकलेली दिसून येत आहे. सडवर अपघातातील प्रत्यक्षदर्शी साक्षदार नामे अरमान अजारन (सन. शेख घरा 32 वर्षे घरा) घडले. सडवर घडलेला आउट ब्रॅक, रमेश उषाका निवलाकर वय 51 वर्षे स. शिंदे प्लॉट भद्रायती तशेच अपघातात जराणी नामे (दिकिशी) विठ्ठल (वय 38 वर्षे) शिखर कॉलेजि कलम, सविण नामक प्रड स.अभयकार वार्ड वरेस यांचे उप जिल्हा सशस्त्र वरोस येथे त्याण नोंदविले असता त्यांनी घडलेला सांगितले आहे की, सध्याकाळी 06/00 ते 06/30 वा दरम्यान मालु पेट्रोल पंप आवळीला टपरीवर ते चहा पिते असतांना एका EICHER वाहन क्र. MH 49/8002 हे हायवे रोडवर उभे होते व त्याचे कोणतेही पार्किंग वाईट सुई नव्हते. सडवर रोडवर उभे असलेला वाहनाला Ashok Leyland कंपनीच्या मिलर ट्रक क्र. MH 32/ Aj 1983 चे चालकाने EICHER वाहनाला उजव्या बाजूला मागून शडक दिली त्यामुळे उभे असलेले EICHER वाहन क्र. MH 49/8002 हे डाव्या बाजूच्या रोडवर आणिले असे दिसले. टपरी व पंचर दुरुस्ती शिखर त्यामुळे सर्व जखमी झाले आहे. सडवर घटनास्थळाची पाहणी करून व अपघातातील प्रत्यक्षदर्शी साक्षदार व जखमी यांचे साक्षात्कार घेतले. EICHER वाहन क्र. MH 49/8002 चे चालकाने आपले वाहन हायवे रोडवर धोकादायक स्थितीत कोणतेही पार्किंग वाईट न सावधा उभे करून ठेवले होते तसेच Ashok Leyland कंपनीच्या मिलर ट्रक क्र. MH 32/ Aj 1983 चे चालकाने त्याच्या वाहनात वाहन भरधाव व निष्काळजीपणे चालवून EICHER वाहनाला मागून धडक दिल्यामुळे चहा टपरीवर चहा पिणा-या इसमादी गंभीर जखमी व चहा टपरी व पंचर दुकानात नुकसानीस कारणीभूत ठरल्याचे निष्पन्न होत आहे. तरी EICHER वाहन क्र. MH 49/8002 Ashok Leyland कंपनीच्या मिलर ट्रक क्र. MH 32/ Aj 1983 अश्या दोन्हा वाहन चालकावर भादवि कलम 279, 283, 338, 427 मधल्या 104/177 मध्याक प्रमाणे माझी कायदेशीर फिर्याद आहे. अश्या फिर्यादीचे लेखी रिपोर्ट वरून सडवरचा गुन्हा नोंद करून तपासात घ्यावा.

13. Action Since the above information reveals commission of offence(s) u/s as mentioned at (केलेली) फिर्याद: बाब क्र. 2 मध्ये नमूद केलेल्या कलमान्वये वरील अहवालावरून अपघात घडल्याचे.)

(1) Registered the case and took up the investigation: (प्रकरण नोंदविले आणि तपासाचे काम हाती घेतले):

or (किंवा)

(2) Directed (Name of I.O.) (तपास अधिका-याचे नाव): NILESH MAROTRAO CHAWARE  
Rank (पद): I (Inspector)

No. (सं.): API

to take up the investigation (ला तपास करण्याचे अधिकार दिले) or (किंवा)

(3) Refused investigation due to (ज्या कारणामुळे तपास करण्यास नकार दिला):

or (ज्या कारणामुळे तपास करण्यास नकार दिला)

14. Transferred to P.S. (गुन्हा दुसरीकडे पाठविला असल्यास त्या पोलीस ठाण्याचे नाव):

District (जिल्हा):

on point of jurisdiction (को क्षेत्राधिकार के कारण हस्तांतरित).

F.I.R. read over to the complainant / informant, admitted to be correctly recorded and a copy given to the complainant / informant free of cost. (प्रथम खबर तक्रारदाराला/खबरीला वाचून दाखविली, बरोबर नोंदविली असल्याचे त्याने मान्य केले आणि तक्रारदाराला/खबरीला खबरीची प्रत मोफत दिली.)

R.O.A.C. (आर. ओ. ए. सी.)

14. Signature/Thumb impression of the complainant / informant. (तक्रारदाराची/खबर देणा-याची सही/अंगठा):

15. Date and time of dispatch to the court (न्यायालयात पाठवण्याची तारीख व वेळ):

Signature of Officer in charge, Police Station (ला) (तपास अधिका-याची)

Name (नाव): UNESH NAGORAO PATIL

Rank (पद): I (Inspector)

No. (सं.): POBN62130





N.C.R.B.

I.I.F. (एकीकृत आरक्षण प्रमाणपत्र)

Attachment to item 7 of First Information Report (प्रथम खबरीतील मुद्दा क्र. ७ वा जोडपत्र):

Physical features, deformities and other details of the suspect/accused: (If known / (संशयीत/आरोपीचे (माहित असलेल्या/पाहेलेल्या) शारीरिक वैशिष्ट्ये, व्यंग आणि इतर तपशील))

S.No. (अ.क्र.)	Sex (लिंग)	Date/Year of Birth (जन्म)	Build (बांधा)	Height (cms.) (उंची)	Complexion (रंग)	Identification Mark(s) (ओळखीचे लक्षण)
	2	3	4	5	6	
1						चेवट्याचे वा: NO
Deformities/Peculiarities	Teeth (दात)	Hair (केस)	Eyes (डोळे)	Habit(s) (सवयी)	Dress Habit(s) (पोशाखाचे सवयी)	
8	9	10	11	12	13	
Language/Dialect (भाषा/बोली भाषा)	Burn Mark	Leucoderma (कोड)	Mole (तिल)	Scar (व्रण)	Tattoo (गोदण)	Others (इतर)
14	15	16	17	18	19	20

These fields will be entered only if complainant/informant gives any one or more particulars about the suspect/accused. (जर तक्रारदार/माहिती देणा-याने संशयीत/आरोपीविषयी एक किंवा त्यापेक्षा अधिक तपशील दिल्यास फक्त यातील एकान्याची नोंद घ्यावी जाईल.)

# CRIME DETAILS FORM



गुन्हाच्या तपशिलाचा नमुना/घटनास्थळ पंचनामा

1. State महाराष्ट्र Dist. सांगली P. S. बुधवार FIR/Proceeding/G. D. No. 77/8, 38/020 Year 2019 Date 30.6.20  
राज्य जिल्हा पोलीस स्टेशन पहिली खबर क्र./कार्यवाही क्रमांक वर्ष दिनांक

2. Act and Sections : उत्तम - 279, 283, 338, 427 भा.स.सं. 2/0-104/19, m.v. Act  
अधिनियम व कलमे :

3. The Place of Occurrence shown by :  
घटनेचे ठिकाण दाखविणाऱ्याचे :

Name : रवी लला सवने Father's/Husband's Name : भाषो नवरव सवने  
नावः पित्याचे/पतीचे नावः

Address : भाषोनी चौ.स्टे. वकोरा रजि. महाराष्ट्र  
पत्ताः

4. TYPE OF CRIME (All including M. O. Crime) : उत्प्रेषण  
गुन्हाचा प्रकार (गुन्हाच्या सर्व पद्धतीसह) :

(i) Major Head : प्रधान शीर्षः (ii) Classification of Major head (Minor Head) : प्रधान शीर्षचा विभाग

(iii) \*Method (s) : पद्धती :  
1. गंभीर दुष्प्रयत्न, उत्प्रेषण भाषोनी व रजि. ठिकाणची पणे वाटणे  
2. महाराष्ट्र  
3. \_\_\_\_\_

(iv) \*Conveyances used : वापरलेली वाहने : उत्प्रेषण MH-49/8002 व गिळु रूक असलेले MH-32 AJ 1

(v) \*Character assumed : केलेले वेषांतर / केलेली बतावणी :

(vi) \*Language/Slang used : वापरलेली भाषा / बोली भाषा :

(vii) \*Special Feature-1 : विशेष वैशिष्ट्ये-1 :

(viii) \*Special Feature-2 : विशेष वैशिष्ट्ये-2 :

(ix) \*Special Feature-3 : विशेष वैशिष्ट्ये-3 :

(x) \*Type of Place of Occurrence : मालु पेडोल पर उत्प्रेषण वकोरा  
घटनेच्या ठिकाणाचा प्रकार :

(xi) \*Type of Property Involved 4 Types (Major head of the Property to be filled) : अंतर्भूत मालमत्तेचे प्रकार :

(1) \_\_\_\_\_ (2) \_\_\_\_\_  
(4) \_\_\_\_\_

5. Particulars of the victims (attach separate sheet, if required) :

प्रकीर्ण तपशील (आवश्यक असल्यास स्वतंत्र कागद जोडावा) :

Sr. No. अ. क्र.	Full Name संपूर्ण नाव	Date/Year of Birth जन्मतारीख/वर्ष	Sex लिंग	Nationality राष्ट्रीयत्व	Religion धर्म	Whether SC/ST जाती/जमाती	Occupation व्यवसाय	Address पत्ता	Injury : Grievous/Simple गंभीर/साधी	Means साधने/हत्यारे
(1)	(2)	(3)	(*4)	(*5)	(*6)	(*7)	(*8)	(*9)	(10)	(11)
①	महेशचंद्र काठवार	७४ वर्ष पु.	पु.	भारतीय	-	-	कृषि	म. कोरगाव कोरगाव कोरगाव	गंभीर	हाथे/साडी
②	महेशचंद्र काठवार	५० वर्ष पु.	पु.	-	-	-	कृषि	म. कोरगाव कोरगाव	-	-

6. Motive of Crime : .....  
गुन्ह्याचा हेतू : आपत्तिकाळ

7. Details of properties Stolen/Involved [Use appropriate prescribed form (s) and attach] :  
चोरीचा/अंतर्भूत मालमत्तेचा तपशील (योग्य नमुना वापरवा व सोबत जोडावा) :

8. Description of the place of occurrence :  
घटनेच्या जागेचे वर्णन :

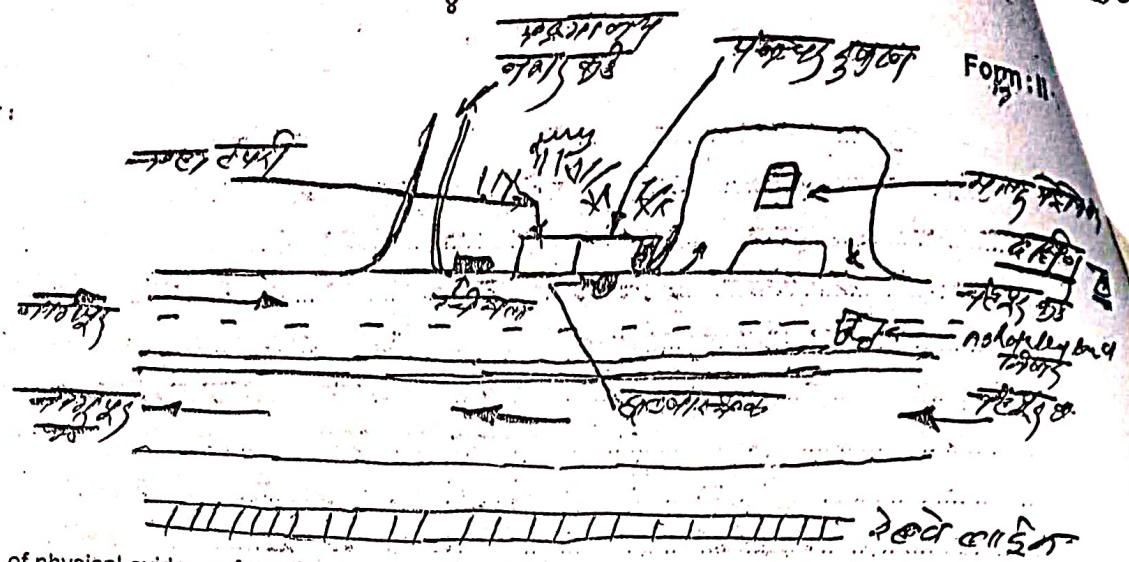
उपरोक्त व्यक्तींनी कोरगाव तालुक्यातील कोरगाव गावामध्ये  
महेशचंद्र काठवार यांच्या घरात घडलेली घटना ही ००-००-०० रोजी कोरगाव तालुक्यातील  
कोरगाव येथील पंचायत कार्यालय येथे उघड झाली. कोरगाव  
तारिके कोरगाव तालुक्यातील कोरगाव गावामध्ये घडलेली घटना ही  
कोरगाव तालुक्यातील कोरगाव येथील पंचायत कार्यालय येथे उघड झाली.  
घटनेच्या जागेच्या वर्णनात उरलेली तपशीलाने उघडपणे पंचायत  
कार्यालय येथे उघड झाली. कोरगाव तालुक्यातील कोरगाव येथील  
कोरगाव तालुक्यातील कोरगाव येथील पंचायत कार्यालय येथे उघड झाली.  
कोरगाव तालुक्यातील कोरगाव येथील पंचायत कार्यालय येथे उघड झाली.





9. Map/नकाशा :

*Handwritten notes on the left side of the map.*



10. Description of physical evidence from the scene of crime for the property recovered/seized for the purpose of investigation:

तपासकाची प्रत्यक्ष पुरावा म्हणून गुन्हाच्या जागेवरून मिळविलेल्या/जप्त केलेल्या मालमत्तेचे वर्णन :

.....  
.....  
.....  
.....  
.....

11. Date and Time of Panchnama:

घटनास्थळ पंचनाम्याची वेळी व दिनांक : 30-06-2020

Time:

वेळ : 19:45 ते 20:55 पर्यंत

12. Name of Panchas:

पंचाची नावे

Signature of Panchas:

पंचाच्या सहा

(1) *Handwritten name of Pancha 1*

Full Address : *Handwritten address of Pancha 1*

पत्ता : *Handwritten address of Pancha 1*

*Handwritten signature of Pancha 1*

(2) *Handwritten name of Pancha 2*

Full Address : *Handwritten address of Pancha 2*

पत्ता : *Handwritten address of Pancha 2*

*Handwritten signature of Pancha 2*

Name and Signature of Investigation Officer

तपासकीक अंभलदारांची सही

*Handwritten signature of Investigation Officer*

Date


दिनांक : 30-06-2020

Name

नांव : *Handwritten name of Investigation Officer*

Rank

पदनाम : *Handwritten rank of Investigation Officer*



# Sub District Hospital, Warora

79

To,  
The Police Station Officer  
Police Station Warora

Sir,

This is to inform you that, Shri/Smt. Satish yede  
R/o Warora

as admitted/discharged/absconded/expired at Sub District Hospital Warora on  
dated 2/0 at 8-15 PM a.m./p.m.as  
a case of RTA c-#Hed form Her/His condition is fair/good/serious.  
Kindly arrange for his/her dying declaration.

Reg. No. :- 1458

Signature :-

Designation :-

Date :- 30/06/2020

Time :- 8-15

*Refer to GMC*  
*Charan*  
Medical Officer  
Sub District Hospital  
Warora

# Sub District Hospital, Warora

To,  
The Police Station Officer  
Police Station Warora

Sir,

This is to inform you that, Shri/Smt. Nandkishor Ghodmare  
R/o Warora

admitted/discharged/absconded/expired at Sub District Hospital Warora on  
ted 30/06/2020 at 8-15 a.m./p.m.as  
a case of RTA c-# sub Her/His condition is fair/good/serious.  
Kindly arrange for his/her dying declaration.

Reg. No. :- 1456

Signature :-

Designation :-

Date :- 30/06/2020

Time :- 8-15

*Refer to*  
*GMC*  
*Charan*  
Medical Officer  
Sub District Hospital  
Warora

**SUB DISTRICT HOSPITAL WARORA, DIST. CHANDRAPUR**  
**INJURY REPORT BOOK**

Name of Patient... Sachin Narayan Yadao ... Age... 40 ... Sex... M ... brought by P.C. 11111

B. N. : 1234 ... Police Station... 11111

Date of Examination... 12/12/2023 ... Time... 10:30 AM

IDENTIFICATION OF PARTS 1) 11111 2) 11111

Sr. No.	Type of Injury	Site, Dept, Colour of the Injury	Site of Injury	Nature of Injury	Age of Injury	Cause of Injury	Healing Time	Remarks
1	2	3	4	5	6	7	8	9
	<p>Medial meniscus                      Tear &amp; posterior                      Subluxation of                      Left femur.</p>		<p>Left knee                      left hip                      joint.</p>	<p>Sprain</p>	<p>2 to 3 hrs</p>	<p>By fall                      on ground                      &amp; collision                      of truck</p>	<p>1 month                      to                      1.5 mo</p>	<p>12/12/23                      11:30 AM                      11111</p>

Signature of Patient

Signature of P.C.  
11111  
 11111

Name & Signature & Designation of Medical Officer

**SUB DISTRICT HOSPITAL WARORA, DIST. CHANDRAPUR**  
**INJURY REPORT BOOK**

Name of Patient... Nandkishor wata Ghodra Age 38 Sex M brought by P.C N14B  
 B. N. : 1228 Police Station Warora  
 Date of Examination... 30/06/2022 Time 8:30 P.M.  
 Identification of Marks 1) .....  
 2) .....

Sr. No.	Type of Injury	Size, Dept, Colour of the Injury	Site of Injury	Nature of Injury	Age of Injury	Cause Injury	Healing Time	Remarks
1	2	3	4	5	6	7	8	9
	RTA C # ribs	pink -	Left 2 to 4th ribs	Simple	< 4 hrs	By fall on ground C. vertebrae by trunk.	1 month to 4-5 days	See X-ray chest PA view

Signature of Patient

[Signature]  
 Signature of P.C.

[Signature]  
 Name & Signature & Designation of Medical Officer

CHANDRAPUR C.T. SCAN MULTI  
SLICE (Spiral) & 1.5 TESLA MRI CENTRE

24

**Dr. ANIL U. MADURWAR**  
M.B.B.S. (NAG), D.M.R.D., M.D. (PUNE)  
C.F.R. (SONOGRAPHY) LONDON  
Consultant Radiologist, Sonologist, C. T. Scan  
& M.R.I. Consultant

**Dr. MRS. SAVITA A. MADURWAR**  
M.B.B.S., D.C.H., D.M.R.E. (MUMBAI)  
Consultant Radiologist, Sonologist, C. T. Scan  
& M.R.I. Consultant



चंद्रपुर सि. टी. स्कॅन मल्टी स्लाइस  
(स्पायरल) आणि १.५ टेसला एम. आर. आय. सेंटर

**डॉ. अनिल उ. मादुरवार**  
एम. बी. बी. एस. (नागपूर), डी. एम. आर. डी. एम. डी. (पुणे)  
सी. एफ. आर. (सोनोग्राफी) लंडन, एक्स-रे, सोनोग्राफी,  
सि. टी. स्कॅन व एम. आर. आय. विशेषज्ञ  
**डॉ. सौ. सविता अ. मादुरवार**  
एम. बी. बी. एस., डि. सी. एच., डि. एम. आर. ई. (मुंबई)  
सि. टी. स्कॅन व एम. आर. आय. विशेषज्ञ

3, Vivek Nagar, Machhi Nala, Near Shriram Mandir, Mul Road, Chandrapur - 442 401 Ph : (07172) 260887, 250244  
३. विवेक नगर, मच्छिनाला, श्रीराम मंदिराजवळ, मुल रोड, चंद्रपूर- ४४२ ४०१ फोन : २६०८८७, २५०२४४

Date:-6 July 2020.

Age: - 62 Yrs.

Name of patient: - Mr. Birendraprasad Garjan.  
Ref by :- Self.

Clinically - H/o Head injury.

**C.T. SCAN OF BRAIN**

- Plain study of brain is performed.
- Posterior fossa studied in 5-mm section.
- No evidence of calvarial fracture.
- No evidence of subdural, subarchnoid intracerebral or extradural haemorrhage.
- Soft tissue oedema noted.
- No evidence of focal area of abnormal attenuation identified in the supratentorial compartment.
- Posterior fossa occupants, -viz, cerebellum brain stem, basal cisterns and fourth ventricle are normal.
- Ventricular system and subarchnoid spaces show satisfactory anatomical configuration corresponding to age of patient.
- Both capsular tracts, thalami are normal in density.
- Gray to white matter discrimination is as usual.
- Sella and supra seller region are normal.

➤ **IMPRESSION:-**

- ESSENTIALLY NORMAL STUDY OF BRAIN.
- NO EVIDENCE OF CALVARIAL FRACTURE.
- NO EVIDENCE OF SUBDURAL, SUBARCHNOID INTRACEREBRAL OR EXTRADURAL HAEMORRHAGE.

Thanking you,  
6 July 2020.

C.T. Scan Done by Multislice (Spiral) Siemens MAGNETOM

Whole Body C.T. Scan, Siemens Whole Body 1.5 Tesla MRI, Digital X-Ray

\*4-D Colour Doppler Sonography \*Mammography \*CPG(Orthopantomogram) \*Digital X-Ray All Done

Dr. Madurwar X-Ray, Sonography, Colour & 2-D Echo Clinic, Kasturba Road, Near Benglore Bakery, Chandrapur, Ph. No. 07172 260887

# CHANDRAPUR C.T. SCAN CENTRE

3, VIVEK NAGAR, MUL ROAD, CHANDRAPUR - 442 401

Date: 06/07/2020

Receipt No. 330

Received with thanks from Shri/Mrs. Mr. Birendraprasad  
Garjan

Sum of Rupees Three thousand three hundred Rs. only

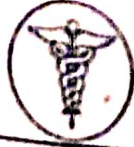For Investigations C.T. Brain

RS 3300/-

Dr. Anil Madurwar  
C. T. Scan Centre  
Mul Road, Chandrapur  
For : Dr. Anil U. Madurwar

# जय भैरव क्लिनिक

डॉ. प्रभाकर वि. विपळकर  
B.A.M.S.  
Regd.No-1-23681  
Mob. 9226963706



डॉ. राकेश प्र. विपळकर  
B.H.M.S., C.C.H.  
Regd.No-64410  
Mob. 9860284428

वेळ: ● सकाळी 10.00 ते 3.00 ● सायं: 6.00 ते 9.00  
Name Shri. B.P Date 3/3/20

Rx

Goutam

- 1 Cap. Star 60
- 2 Cap. Baerel SP 60
- 2 Cap. Rohito 60
- 11 Godol Skin 60
- 2 Viven Gel 60

रा.	दु.	सायं

3/3

रविवारी सायंकाळी दवाखाना बंद राहिल.

॥ एकदंत कृपा ॥

\* टिप - परत घेतांना ही चिठ्ठी सोबत आणावी. \* औषधी डॉक्टर कडून तपारून घ्यावी. \*

# COAL CITY HOSPITAL

Head Injury, Accident & Critical Care Centre

Opp. Poddar Hospital, Shastri Nagar, Mul Road, Chandrapur.

Phone No. - 07172-252050, 9960011535

24 Hours Emergency Service

Patient Name: NANDKISHOR GHODMARE

Study Date : 3-Jul-2020

Age : 38 years Sex :M

Referring Physician: DR. A. PODDAR

## CT SCAN OF CHEST - (PLAIN)

Findings: Follow up case of Chest Trauma

- The study shows fractures of left sided 3 to 8<sup>th</sup> ribs with mild displacement, body of scapula on left side.
- Left mild hemothorax associated with subpleural basal atelectasis is seen.
- Patchy areas of air space opacification with variable attenuation in the anterior segment of left upper lobe, posterior and lateral basal segment of left lower lobe suggestive of contusion.
- Rest of the lung fields reveal normal bronchovascular and acinar pattern. No c/o pneumothorax.
- The trachea is central in position and it shows normal wall and a patent lumen.
- No obstructive lesion is seen in the lumen of the major bronchi or the segmental bronchi on both sides.
- The arch, ascending and descending part of the thoracic aorta, the main branches of the aortic arch, superior vena cava and its tributaries, main pulmonary artery and its branches reveal normal position and caliber.
- No thickening or effusion is seen in the pericardium.
- The esophagus is normal in position.
- The thoracic cage and the extrathoracic soft tissues are within normal limits.
- The vertebral bodies and ribs reveal normal trabecular pattern.

### IMPRESSION: -

- FRACTURES OF LEFT SIDED 3 TO 8<sup>TH</sup> RIBS WITH MILD DISPLACEMENT, BODY OF SCAPULA ON LEFT SIDE.
- LEFT MILD HEMOTHORAX ASSOCIATED WITH SUBPLEURAL BASAL ATELECTASIS IS SEEN.
- PATCHY AREAS OF AIR SPACE OPACIFICATION WITH VARIABLE ATTENUATION IN THE ANTERIOR SEGMENT OF LEFT UPPER LOBE, POSTERIOR AND LATERAL BASAL SEGMENT OF LEFT LOWER LOBE SUGGESTIVE OF CONTUSION.
- MINIMAL BILATERAL HEMOTHORAX.

*Jitendra*  
DR. JITENDRA ASHTEKAR  
MD, Consultant radiologist



# GOAL CITY HOSPITAL

Head Injury, Accident & Critical Care Centre

Opp. Poddar Hospital, Shastri Nagar, Mul Road, Chandrapur.

Phone No. - 07172-252050, 9960011535

24 Hours Emergency Service

Patient Name: NANDKISHOR GHODMARE

Study Date : 1-Jul-2020

Age : 38 years Sex :M

Referring Physician: DR. A. PODDAR

## Findings:

## CT SCAN OF CHEST - (PLAIN)

- The study shows fractures of left sided 3 to 8<sup>th</sup> ribs with mild displacement, body of scapula on left side.
- Minimal bilateral hemothorax is seen.
- Soft tissue swelling with penetrating wound in left axilla with fat stranding.
- Large area of air space opacification in the posterior and lateral basal segment of left lower lobe suggestive of consolidation.
- Rest of the lung fields reveal normal bronchovascular and acinar pattern.
- The trachea is central in position and it shows normal wall and a patent lumen.
- No obstructive lesion is seen in the lumen of the major bronchi or the segmental bronchi on both sides.
- The arch, ascending and descending part of the thoracic aorta, the main branches of the aortic arch, superior venacava and its tributaries, main pulmonary artery and its branches reveal normal position and caliber.
- No thickening or effusion is seen in the pleura on both sides or in the pericardium.
- The esophagus is normal in position.
- The thoracic cage and the extrathoracic soft tissues are within normal limits.
- The vertebral bodies and ribs reveal normal trabecular pattern.

## IMPRESSION: -

- FRACTURES OF LEFT SIDED 3 TO 8<sup>TH</sup> RIBS WITH MILD DISPLACEMENT, BODY OF SCAPULA ON LEFT SIDE.
- SOFT TISSUE SWELLING WITH PENETRATING WOUND IN LEFT AXILLA WITH FAT STRANDING.
- LARGE AREA OF AIR SPACE OPACIFICATION IN THE POSTERIOR AND LATERAL BASAL SEGMENT OF LEFT LOWER LOBE SUGGESTIVE OF CONSOLIDATION.
- MINIMAL BILATERAL HEMOTHORAX.

*Jitendra*  
DR. JITENDRA ASHTEKAR  
MD, Consultant radiologist

# Coal City

**Head Injury, Accident & Critical Care Hospital**

Opp. Poddar Hospital, Shastri Nagar, Mul Road, Chandrapur

24 hours Emergency Services

Name of the Patient: Nandkishor Bhodane

Address: Danore Chandrapur

Date of Admission: 30/06/20 Date of Discharge: 6/07/20

Bill No.: 51 30/06/20

Sr.No.	PARTICULARS	Amount	Days	Total Amount
1.	I.C.U. Bed Charges	5000	4	20,000/-
2.	Special Room Charges	3000	3	9000/-
3.	Doctor Fees	1500	7	10500/-
4.	Operation Charges			
5.	O <sub>2</sub> Charges	1500	4	6000/-
6.	Anaesthetist Charges	1000	5	5000/-
7.	Nursing Charges	500	7	3500/-
8.	Super Specialist Doctor Charges	1500	7	10500/-
9.	Miscellaneous <u>X-ray</u>	700	1	700/-
	Total			65200/-

Rs. (in words): Sixty Five thousand two Hundred only

  
COAL CITY HOSPITAL  
Signature  
Bangali Camp Chowk,  
Mul Road, Chandrapur

# CLINICAL LABORATORY FOR COAL CITY HOSPITAL

Mrs. Mamta P. Mandal  
M.Sc., (Micro), B.Sc., M.L.T.

REG NO. : OPD / 3  
NAME : Mr. Nandakishore Ghormare AGE : 38 Years SEX : Male  
REF BY : Coal City Hospital DATE : 30/06/2020

## HIV I AND II ANTIBODIES

Observation  
Method  
NOTE

- : Non Reactive for HIV I & II.
- : Tridot
- : The above test is a screening test for detection of HIV I and II antibodies in human serum or plasma immobilized on an immunofiltration membrane. HIV I and HIV II viruses share many morphological and biological characteristics. It is likely that due to this reason, their antibodies behave via cross reactivity of 30-70 % Then tested using Recombinant proteins. Appearance of dots of HIV I and HIV II antibodies on the test device does not necessarily imply co-infection from HIV I and II.  
This is only a screening test. All positive detected sample shall be reconfirmed by using WESTERN BLOT techniques. Negative test result does not exclude the possibility of infection or exposure to HIV.

Add: Shastri Nagar, Mul Road, Bengali Camp, Chandrapur  
Mob: 9822571363

Laboratory procedure of reports involve several steps like sample collection, transport, instrumentation, reagent, staff, typing of reports, environment, temperature etc. & instrumental errors may occur and there are technical and limitations of every test. If results do not correlate with clinical and physiological status of the patient test will be repeated free of cost.